EMBOLIE PULMONAIRE

Généralités

- EP et TVP = MTEV
- **10% mortalité dans l'h +++**

- **EP** :
  - **TVP**
  - **Cardiopathie**
  - **Endocardite** cœur droit
  - Gazeuse
  - Graisseuse (fracture des os longs)

- **GRAVITÉ** :
  - **> 50%**
  - **Emboles répétés**

FDR de MTEV

- **Hypercoagulabilité** :
  - **ATCD** de MTEV
  - **Thrombophilie**
  - **CANCER**
  - **SN**
  - MICI

- **Hyperoestrogénie** :
  - **Grossesse**
  - **POP + TABAC**

- **Iatrogène** :
  - **TIH2**
  - **Tamoxifène**, CT
  - **POP**

FDR (2)

- **Stase veineuse** :
  - **Immobilisation prolongée**
  - **Obstacle** au retour veineux

- **Lésion pariétale veineuse** :
  - Mécanique
  - **Insuffisance veineuse**
  - **Vascularites**, **connectivites**

Diagnostic positif

2 tableaux particuliers

- **EP GRAVE** :
  - **Syncope**
  - **Dyspnée**
  - **ICD**
  - **Choc**

- **Infarctus pulmonaire** :
  - **DL tho** : unilat en « coup de poignard », augmentée à l'inspi
  - **Fébricule** retardé
  - **Toux** sèche
  - **Hémoptysie** noirâtre
  - **Pleurésie**

Bilan initiale en URGENCE

- **Rx thorax** :
  - N
  - **Hyperclarté** localisée
  - **Surélévation coupole**
  - **Atélectasie en bande**
  - **Infarctus pulmonaire**
  - **Epanchement pleural**

- **GDS** :
  - **Effet shunt**

- **ECG** :
  - N
  - **Tachycardie** sinusale
  - **CPA** :
    - **BBD**
    - **Axe D, S1Q3**
    - **Ondes T négatives en V1-V3**

Tableau 3 : score de Genève modifié simplifié

Age ≥ 65 ans	+ 1
Antécédent de thrombose veineuse ou d'embolie pulmonaire	+ 1
Chirurgie sous anesthésie générale ou fracture d'un membre inférieur < 1 mois	+ 1
Cancer solide ou hématologique actif ou rémission < 1 an	+ 1
Douleur unilatérale d'un membre inférieur	+ 1
Hémoptysie	+ 1
Fréquence cardiaque : ≥ 75 b/min	+1
Supplément si fréquence cardiaque ≥ 95 b/min [1]	+1
Douleur à la palpation d'un trajet veineux et œdème unilatéral d'un membre inférieur	+1
Score < 2 : probabilité faible score 2-4 : probabilité intermédiaire score ≥ 5 : probabilité forte	

FAC HD

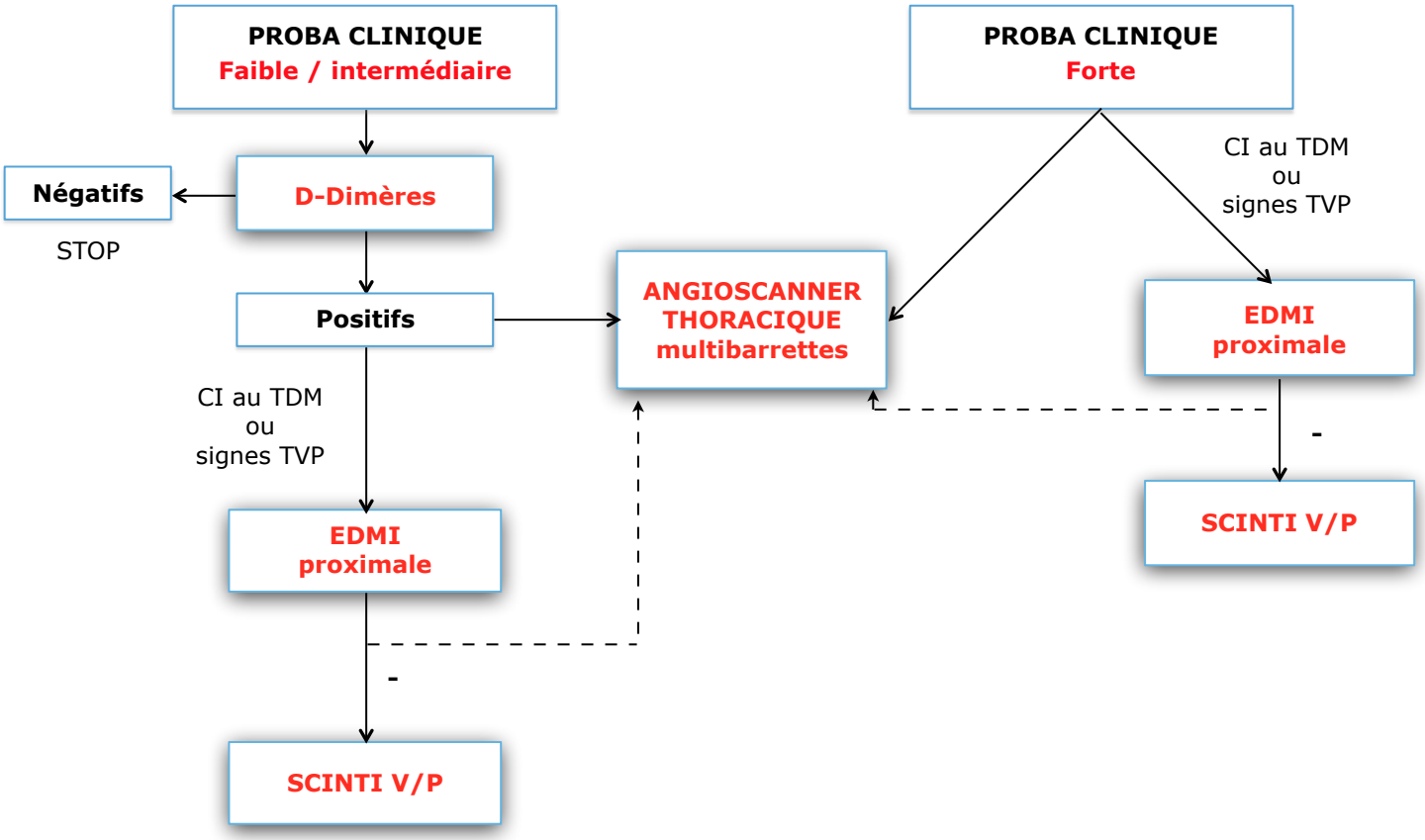

Diagnostic de certitude

- **ANGIOSCANNER thoracique** spiralé :
  - **EN 1ère intention ++**
  - **Défect endo-luminal** d'une AP
    - Négatif + proba faible ou interm = exclusion
    - Négatif + proba élevée = autre examen

- **EDMI** :
  - Indications en 1ère intention :
    - **Signes de TVP**
    - **CI angioscan ++**
    - **FE**
  - **TVP proximale** = diagnostic positif
  - TVP :
    - **Veine incompressible**, thrombus
    - Absence de flux
  - N n'exclut pas le diagnostic

- **SCINTIGRAPHIE V/P** :
  - **CI angio-scan** + **EDMI non contributive**
  - **Discordance V/P**
    - Positive + proba faible = autres examens
    - Négative + proba faible = EP exclue

- **ANGIOGRAPHIE pulmonaire** :
  - Si autres négatifs
  - Invasif, coûteux

Autres

- **Retentissement** :
  - **Tropo** + **BNP** :
    - **Pronostique**
    - EP massive
  - **ETT** :
    - **EP EN CHOC** ++

- **Pré-T**

- **Thrombophilie** :
  - Indications :
    - **< 50 ans**
    - **ATCD**
    - **Localisation** rare
    - **Récidive / sous AVK**
  - **CONSENTEMENT écrit** +++
  - **Après arrêt AVK 1 mois** +++
  - Cf.

- **Carcinologique** :
  - Indications :
    - **Idiopathique**
    - **Récidive / sous AVK**
  - **Clinique**
  - **PSA**
  - Rx Thorax
  - Mammo
  - Coloscopie
  - Écho abdo

PEC

Curative

- **HOSPIT** en **URGENCE**
- **ANTICOAGULATION EFFICACE** par **héparinothérapie** :
  - **IMMÉDIATEMENT** si **proba clinique forte !**
  - HBPM :
    - Enoxaparine SC (Lovenox) : 100 UI/kg x 2 SC /j
    - En absence d'IR
  - HNF :
    - Bolus 80 UI/kg IVD
    - puis 500 UI/kg/j en IVSE ou 3 SC /j
    - TCA entre 2-3
  - **≥ 5 jours** !!!!
- **Relais AVK précoce dès J1** :
  - Per os
  - **INR 2-3**
  - Arrêt héparine après 2 INR cibles à 48h
  - **Durée** cf.
  - **EDUCATION SOUS AVK** cf.
- **Filtre cave inférieur** :
  - CI des anticoagulant
  - Echec ttt anticoagulant

Sympto

- **Oxygénothérapie**
- **Décubitus strict 48H**
- **Lever précoce !**
- **Bas de contention**
- **Antalgique**

Durée AVK

- **3 mois** si **FD réversible**
  - **Tant que FD persiste** si prolongé !
- **6 mois** si absence de FD
- **Pas RELAIS si thrombophilie ou K**

Situations particulières

- **Grossesse** :
  - Examens **invasifs** seulement si **haut risque**
  - EDMI en première intention !!

Complications

- **Récidive**
- **Mort subite**
- **HTAP post-embolique** :
  - A long terme
  - Cf.

Surveillance

- Ttt :
  - **Pq 2x/sem**
  - **Héparine** :
    - **TCA** ou héparinémie si HNF
    - **Anti-Xa** si HBPM et sujet âgé
    - **6h** après 1ère inj ou modification
  - **AVK** :
    - **INR** à 60h, 72h
    - Puis toutes les 48h
- **HTAP post-EP** :
  - **ETT** à 1 mois
  - **Scinti pulmonaire**

EP GRAVE

Clinique

- **Signes fonctionnels** :
  - **SYNCOPE**
  - **Insuffisance cardiaque D** : **CPA**
    - RHJ, HMG, turgescence J,
    - Eclat de B2 foyer pulm, galop D
    - Souffle d'IT
  - **DRA**

- **GRAVITÉ** = **CHOC** ++

Bilan en URGENCE

- **Rx thorax** + **GDS** + **ECG**

- **ETT en URGENCE** : diagnostic + si :
  - **COEUR PULMONAIRE AIGU** :
    - **Dilatation cavités D**
    - **Septum paradoxal**
    - **Insuff T**
    - **HTAP aiguë**
    - +/- **thrombus D**
  - Elimine PIED

PEC

- **HOSPIT** en **URGENCE** en **RÉA**

- **REMPLISSAGE** +/- amines (**DOBU**)

- **THROMBOLYSE IV ++++** :
  - **EP GRAVE en choc**, en absence de CI (cf.)

- **ANTICOAGULATION EFFICACE** par :
  - **HNF** idem
  - **Relais AVK à distance ++++** J5

- **Embolectomie** radio ou chir (CEC) :
  - Si : **échec** / **CI absolue fibrinolyse**
  - Envoi thrombus en anapath, bactério

- Mesures communes aux EP

Absolues	Relatives
Hémorragie active	Chirurgie majeure, accouchement, biopsie profonde, ponction d'un vaisseau non compressible datant de moins de 10 jours
Accident ischémique cérébral de moins de 2 mois	Traumatisme datant de moins de 15 jours
Hémorragie intracrânienne	Neurochirurgie ou chirurgie ophtalmologique datant de moins d'un mois
	Hypertension sévère (systolique > 180 mm Hg, diastolique > 120 mm Hg)
	Massage cardiaque prolongé
	Taux de plaquettes < 100.000. mm-3
	Grossesse
	Endocardite
	Rétinopathie diabétique proliférative